

XI

VIDEOS

XI 1 Apendicectomía videolaparoscópica

Dr. C. Pérez Irigoyen

XI 2 Colectomía videolaparoscópica

Dr. C. Pérez Irigoyen

XI 3 La pinza de Leger-Mazzariello en la CVL de la litiasis coledociana

Dr. J. Defelitto

XI 4 Coledocotomía laparoscópica

Dr. J. Pekolj

XI 5 Reconstrucción de la vía biliar con técnica H-W-P-D

Dr. J. Defelitto

XI 6 Injuria de vía biliar

Dr. J. Defelitto

XI 7 Stent autoexpandible vía biliar

Dr. F. Baldoni

XI 8 Quiste de colédoco

Dr. J. Defelitto

XI 9 Hepatectomía derecha simultánea con cáncer de colon

Dr. J. Defelitto

XI 10 Trasplante hepático *back-table*

Dres. M. Ciardullo, F. J. Mattera, J. Pekolj y E. de Santibáñez

XI 11 Trasplante hepático

Dres. E de Santibáñez, J. Pekolj, M. Ciardullo y F. J. Matera

XI 12 Cirugía bariátrica (*by-pass* gástrico)

Dr. R. Cavo Frigerio

XI 13 Pancreatectomía distal videolaparoscópica

Dr. P. Ferraina

XI 14 DPC: resección

Dres. H. Zandalazini, C. Ocampo y A. Oria

XI 15 DPC: anastomosis ductomucosa

Dres. H. Zandalazini, C. Ocampo y A. Oria

XI 16 Insulinoma

Dr. J. Defelitto

XI 17 Yeyunostomía

Dr. J. Defelitto

XI 18 Miomectomía uterina con LASER

Dr. J. Defelitto

XI 19 Aneurisma de aorta (terapéutica endovascular) [nuevo]

Dr. M. Cerezo

XI 20 Nefrectomía laparoscópica transvaginal en donante viva [nuevo]

Dr. M. Featherston

XI 21 Hepatectomía izquierda laparoscópica-mano asistida [nuevo]

Dres. P. Barros Schelotto y L. Moulin

XI 22 Triseccionectomía derecha, abordaje anterior, maniobra de colgado hepático [nuevo]

Dres. J. Pekolj, J. León, S. Rochet y G. De La Valle

XI 23 Duodenopancreatectomía cefálica por vía laparoscópica [nuevo]

Dr. J. Pekolj

XII 24 Trasplante de intestino aislado [nuevo]

Dr. G. Gondolesi

XI 25 Trasplante multivisceral clásico [nuevo]

Dres. G. Gondolesi, D. Ramisch, P. Farinelli y J. Padin

XI 26 Hernia inguinal, técnica de Lichtenstein

Nº 1: Original; fijación malla con puntos [nuevo]

Dr. M. Hidalgo y col.

XI 27 Hernia inguinal, técnica de Lichtenstein

Nº 2: Sutura de malla con pegamento [nuevo]

Dr. M. Hidalgo y col.

XI 28 Hernia inguinal, técnica de Lichtenstein

Nº 3: Utilización de malla autofijable [nuevo]

Dr. M. Hidalgo y col.

XI 29 Hernia inguinal, técnica de Lichtenstein

Nº 4: Técnica de Gilbert [nuevo]

Dr. M. Hidalgo y col.

XI 30 Técnica de Rutkow

A: Con plug reabsorbible y sutura con puntos [nuevo]

Dr. M. Hidalgo y col.

XI 31 Técnica de Rutkow

B: Con plug de polipropileno [nuevo]

Dr. M. Hidalgo y col.

XI 32 Técnica de Rutkow

C: Con plug y malla autofijable [nuevo]

Dr. M. Hidalgo y col.

XI 33 Video comprobación *ex vivo* (capítulo VII 3) [nuevo]

Dr. M. Montesinos

APENDICECTOMÍA VIDEOLAPAROSCÓPICA

Dr. C. Pérez Irigoyen

**Apendicitis Aguda
Complicada
por Video
Laparoscopía**

COLECISTECTOMÍA VIDEOLAPAROSCÓPICA

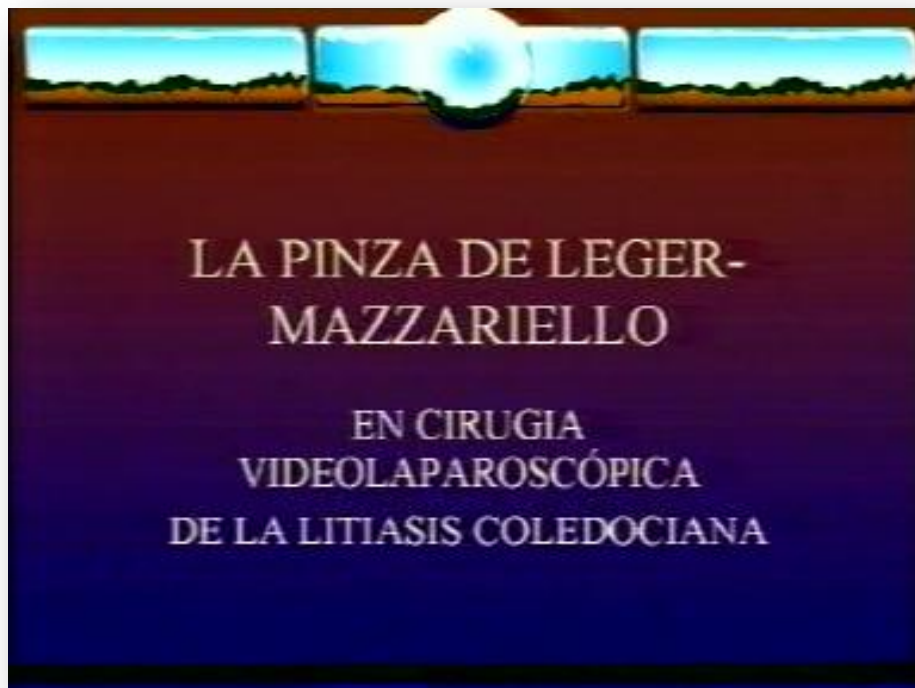Dr. C. Pérez Irigoyen



**Colecestitis Aguda
por Video
Laparoscopia**

LA PINZA DE LEGER-MAZZARIELLO EN LA CVL DE LA LITIASIS COLEDOCIANA

Dr. J. Defelitto



COLEDOCOTOMÍA LAPAROSCÓPICA

Dr. J. Pekolj

Coledocotomía Laparoscópica

Dr. Juan Pekolj
Sección de Cirugía HPB
Servicio de Cirugía General
Hospital Italiano de Buenos Aires

RECONSTRUCCIÓN DE LA VÍA BILIAR CON TÉCNICA H-W-P-D

Dr. J. Defelitto

REPARACIÓN
DE VÍA BILIAR
HIVET-WARREN-
PRADERI-DEFELITTO

INJURIA DE VÍA BILIAR

Dr. J. Defelitto

INJURIA DE VIA BILIAR

Reparación con Asa de

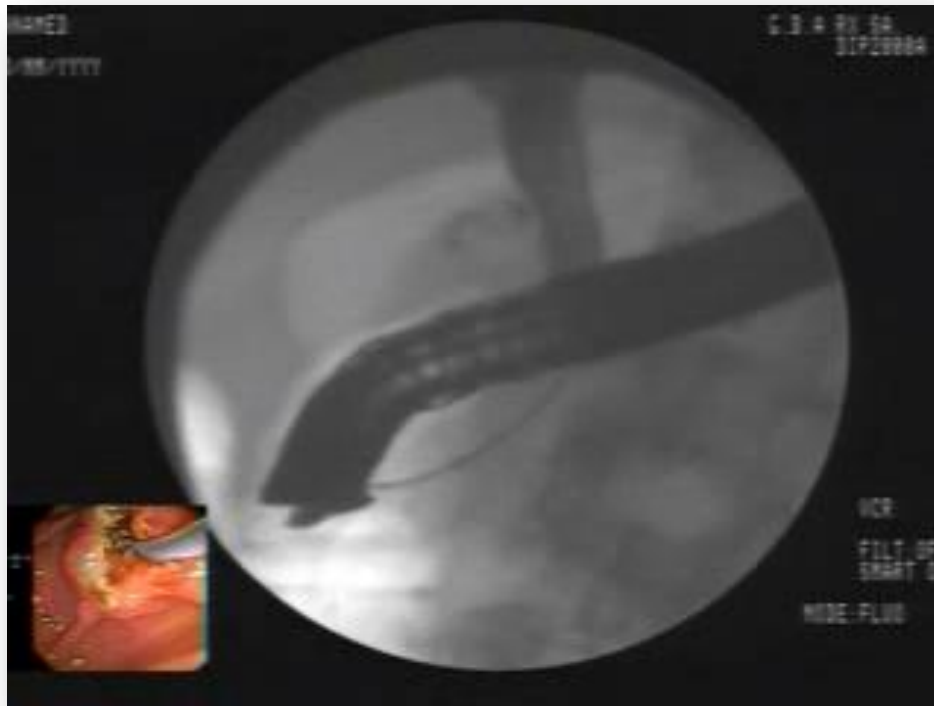Hivet-Warren-Praderi-Defelitto

Con abocamiento subcutáneo

Pre-anastomótico

STENT AUTOEXPANDIBLE VÍA BILIAR

Dr. F. Baldoni



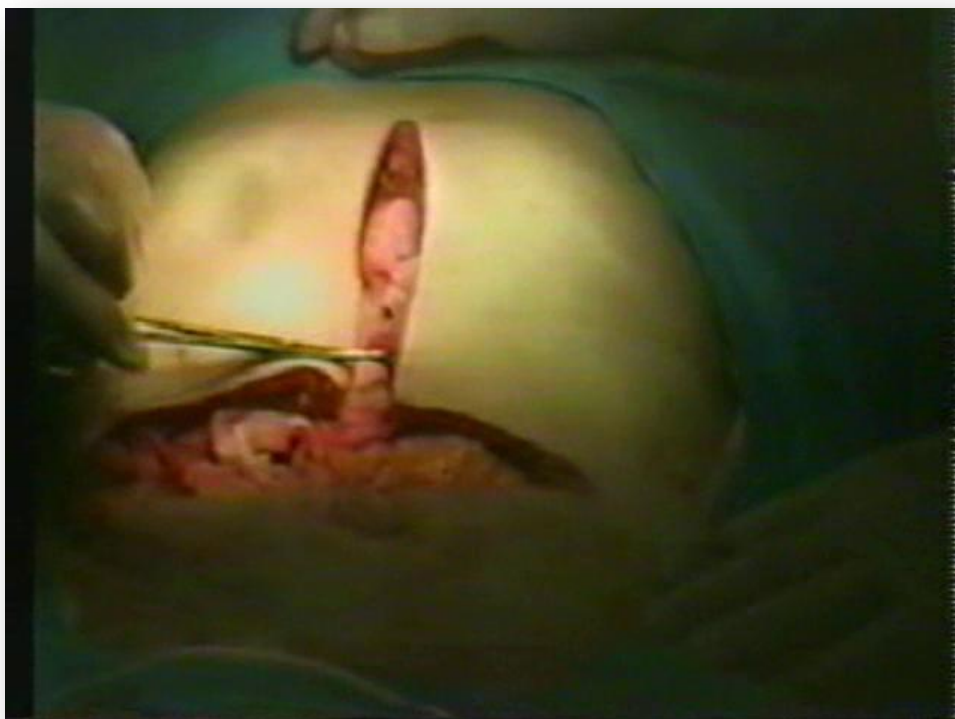
QUISTE DE COLÉDOCO

Dr. J. Defelitto

QUISTE DE
COLÉDOCO
(TODANI Tipo Ia)

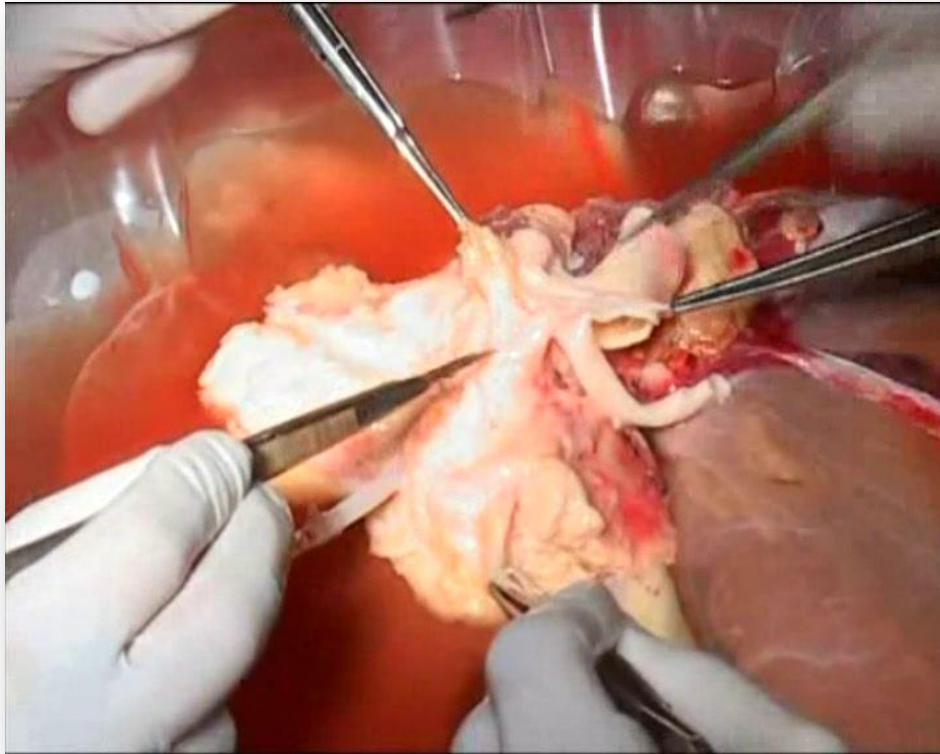
HEPATECTOMÍA DERECHA SIMULTÁNEA CON CÁNCER DE COLON

Dr. J. Defelitto



TRASPLANTE HEPÁTICO *BACK-TABLE*

Dres. M. Ciardullo, J. Mattera, J. Pekolj y E. de Santibáñes



TRASPLANTE HEPÁTICO

Dres. E de Santibáñes, J. Pekolj, M. Ciardullo y J. Matera

Trasplante hepático
con técnica de
preservación
de vena cava inferior

CIRUGÍA BARIÁTRICA (*BY-PASS* GÁSTRICO)

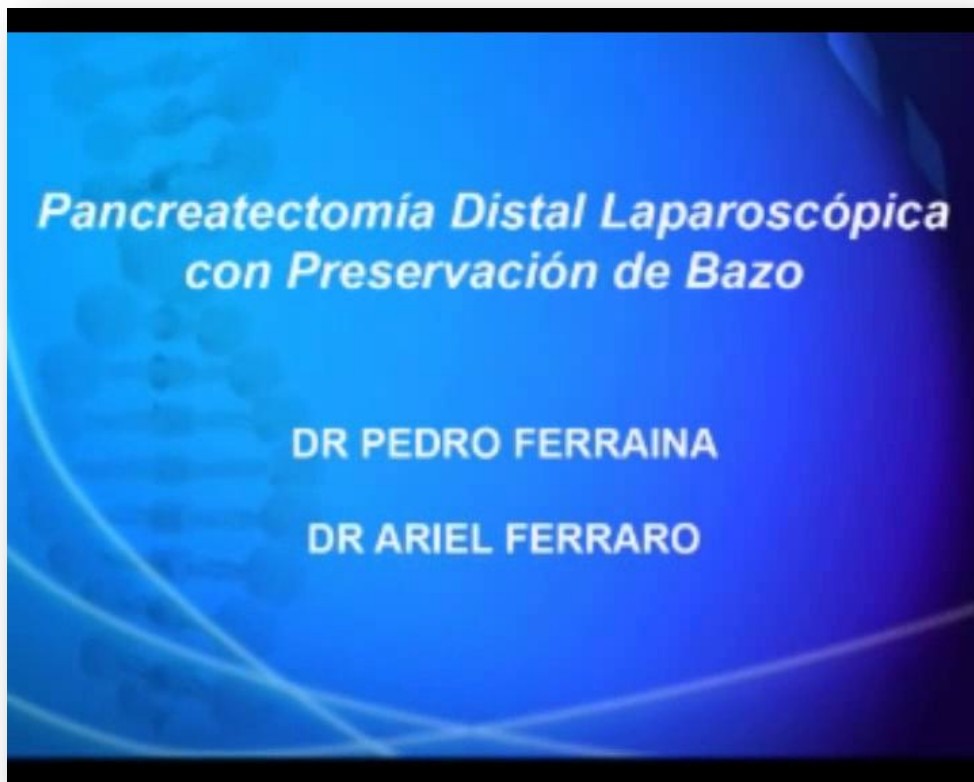Dr. R. Cavo

Bypass Gástrico en Y de Roux Videolaparoscópico



PANCREATECTOMÍA DISTAL VIDEOLAPAROSCÓPICA

Dr. P. Ferraina



DPC: RESECCIÓN

Dres. H. Zandalazini, C. Ocampo y A. Oria

resección
duodenopancreática

DPC: ANASTOMOSIS DUCTOMUCOSA

Dres. H. Zandalazini, C. Ocampo y A. Oria

anastomosis
pancreaticoyeyunal
ductomucosa

INSULINOMA

Dr. J. Defelitto



INSULINOMA

YEYUNOSTOMÍA

Dr. J. Defelitto

Yeyunostomía

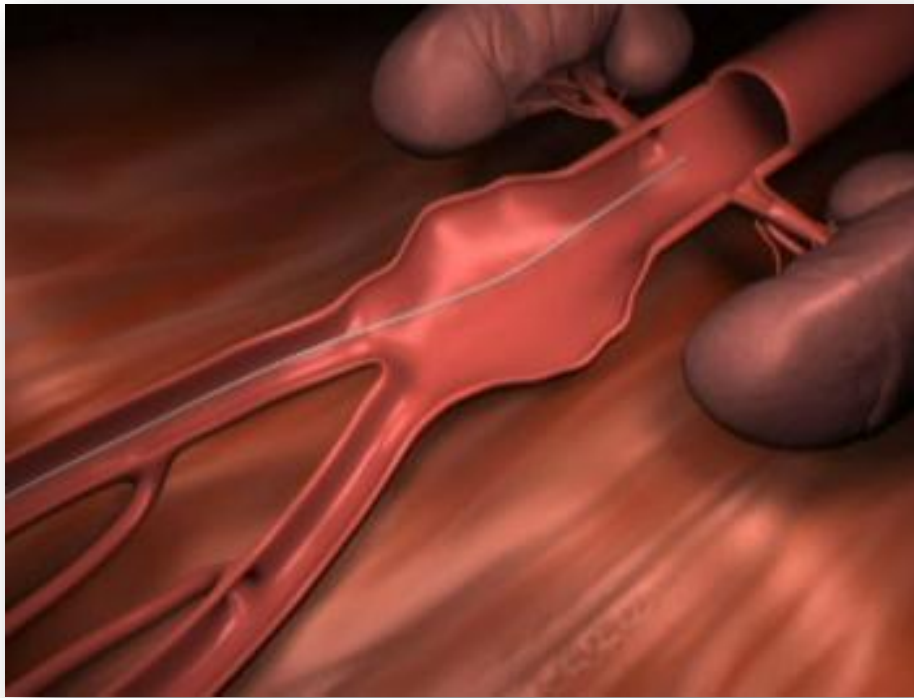
MIOMECTOMÍA UTERINA CON LÁSER

Dr. J. Defelitto

MIOMECTOMIA
UTERINA
CON
LASER

ANEURISMA DE AORTA (TERAPÉUTICA ENDOVASCULAR)

Dr. M. Cerezo



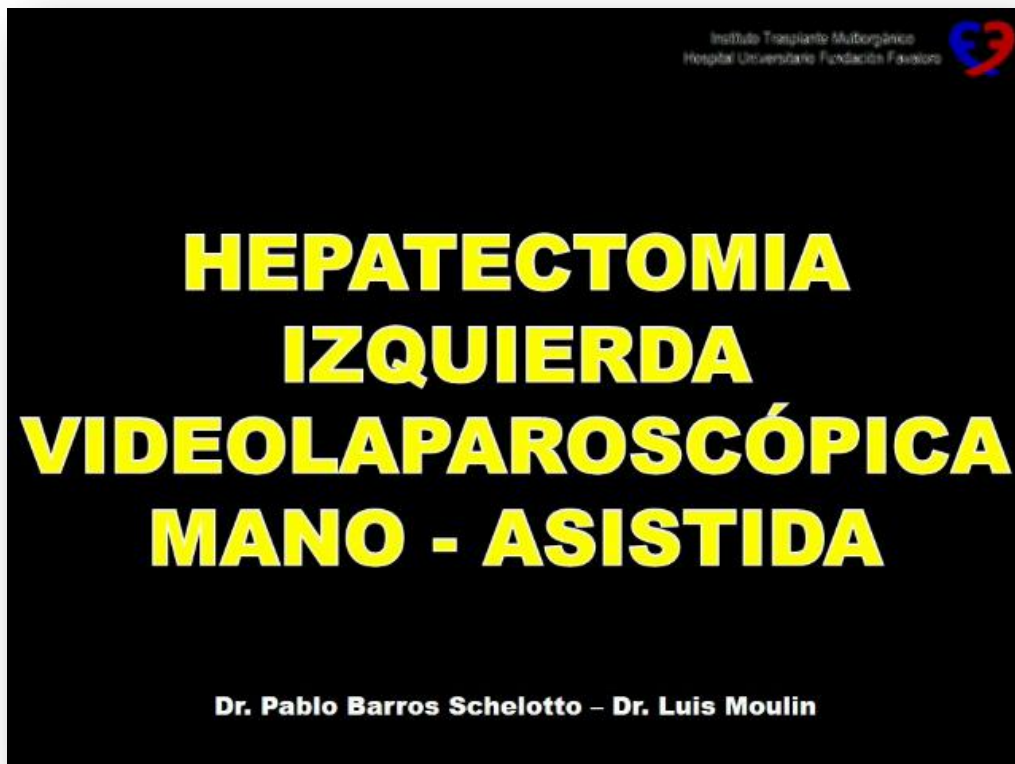
NEFRECTOMÍA LAPAROSCÓPICA TRANSVAGINAL EN DONANTE VIVA

Dr. M. Featherston

**Nefrectomia Laparoscopica
Transvaginal en Donante Viva**

HEPATECTOMÍA IZQUIERDA LAPAROSCÓPICA-MANO-ASISTIDA

Dres. P. Barros Schelotto y L. Moulin



TRISECTIONECTOMÍA DERECHA, ABORDAJE ANTERIOR, MANIOBRA DE COLGADO HEPÁTICO

Dres. J. Pekolj, J. León, S. Rochet y G. De La Valle

**TRISECTIONECTOMIA DERECHA
ABORDAJE ANTERIOR Y
MANIOBRA DE COLGADO HEPATICO**



DUODENOPANCREATECTOMÍA CEFÁLICA POR VÍA LAPAROSCÓPICA

Dr. J. Pekolj

Duodenopancreatectomía por vía laparoscópica

Juan Pekolj
Sección de Cirugía HPB - Unidad de Trasplante Hepático
Servicio de Cirugía General
Hospital Italiano de Buenos Aires

juan.pekolj@hospitalitaliano.org.ar

TRASPLANTE DE INTESTINO AISLADO

Dr. G. Gondolessi



TRASPLANTE MULTIVISCERAL CLÁSICO

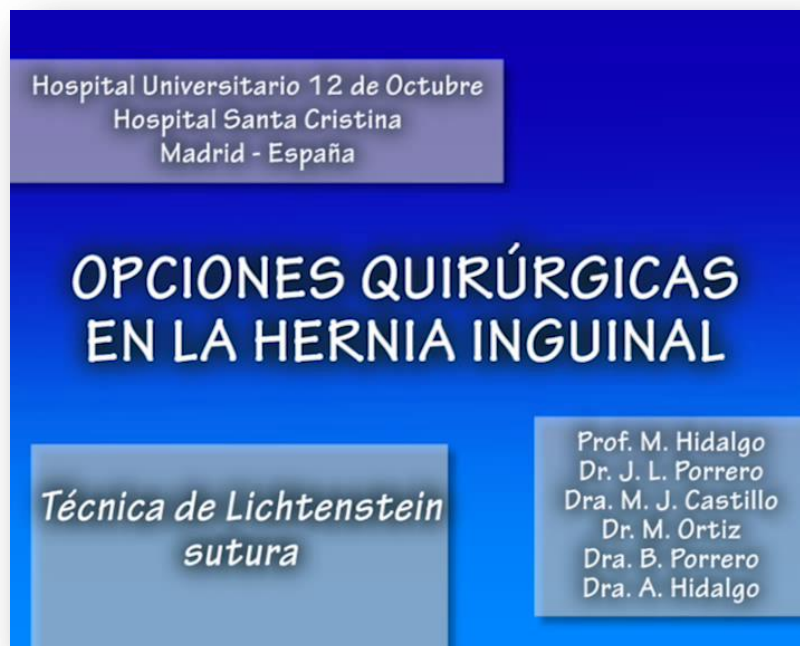
Dres. G. Gondolessi, D. Ramisch, P. Farinelli y J. Padin



HERNIA INGUINAL, TÉCNICA DE LICHTENSTEIN

Nº 1: Original; fijación malla con puntos

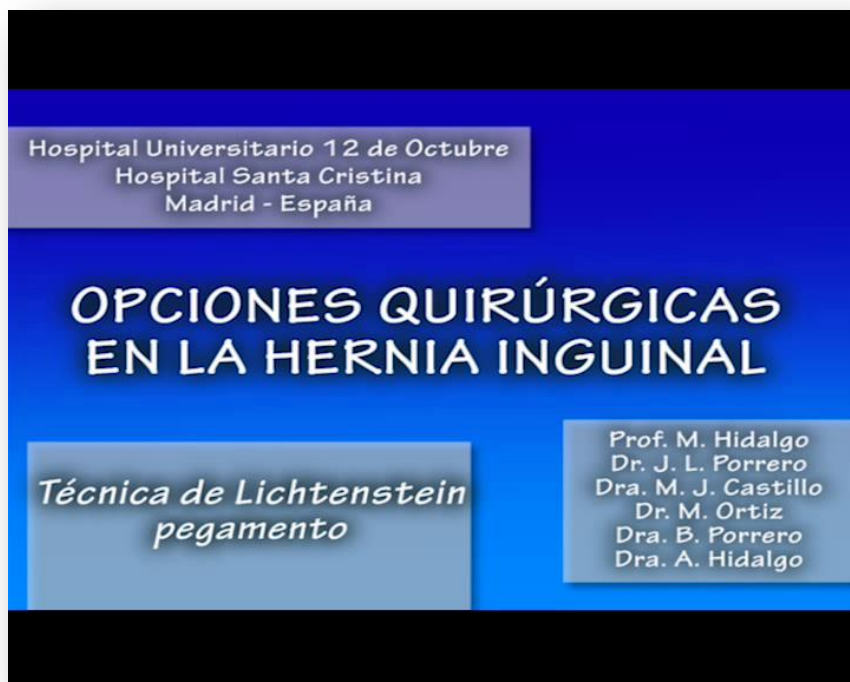
Dr. M. Hidalgo y col.



HERNIA INGUINAL, TÉCNICA DE LICHTENSTEIN

Nº 2: Sutura de malla con pegamento

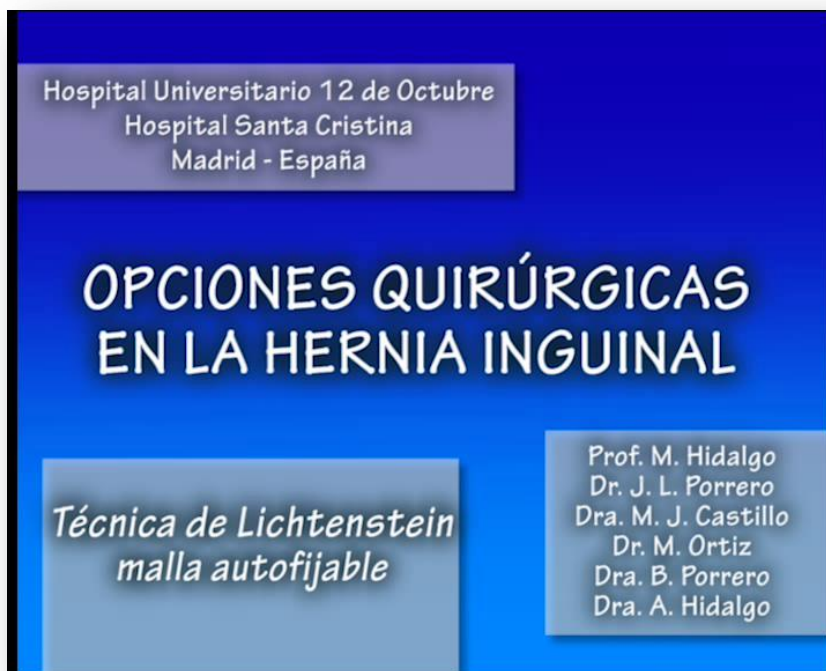
Dr. M. Hidalgo y col.



HERNIA INGUINAL, TÉCNICA DE LICHTENSTEIN

Nº 3: Utilización de malla autofijable

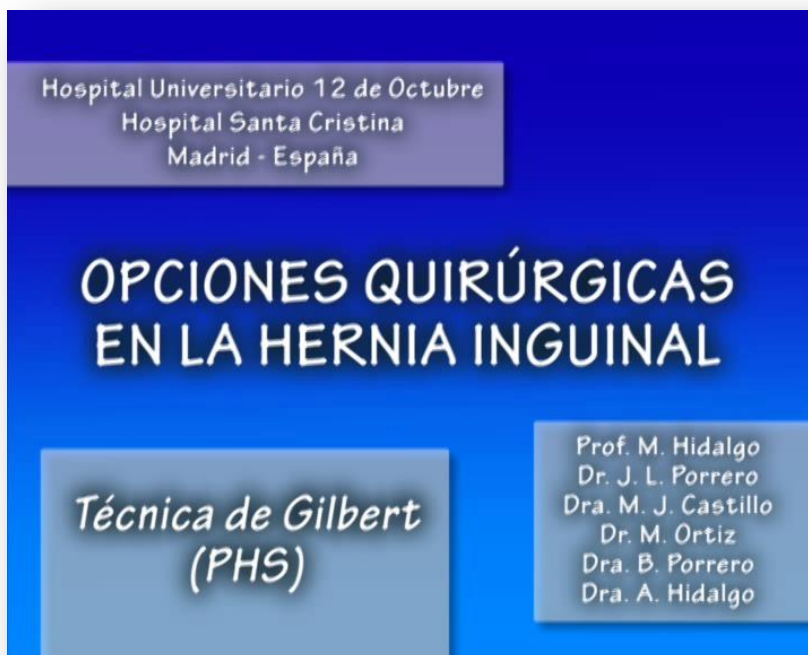
Dr. M. Hidalgo y col.



HERNIA INGUINAL, TÉCNICA DE LICHTENSTEIN

Nº 4: Técnica de Gilbert

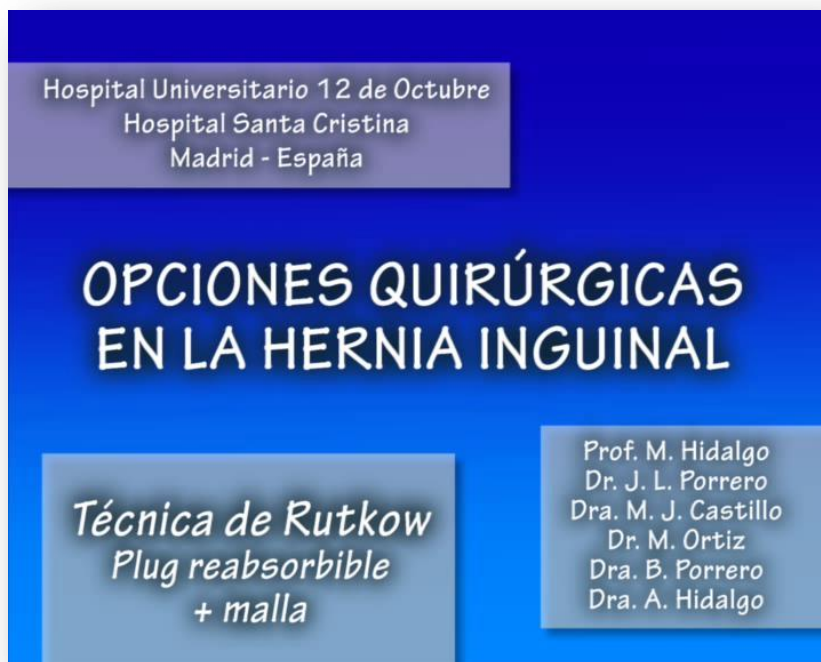
Dr. M. Hidalgo y col.



TÉCNICA DE RUTKOW

A: Con plug reabsorbible y sutura con puntos

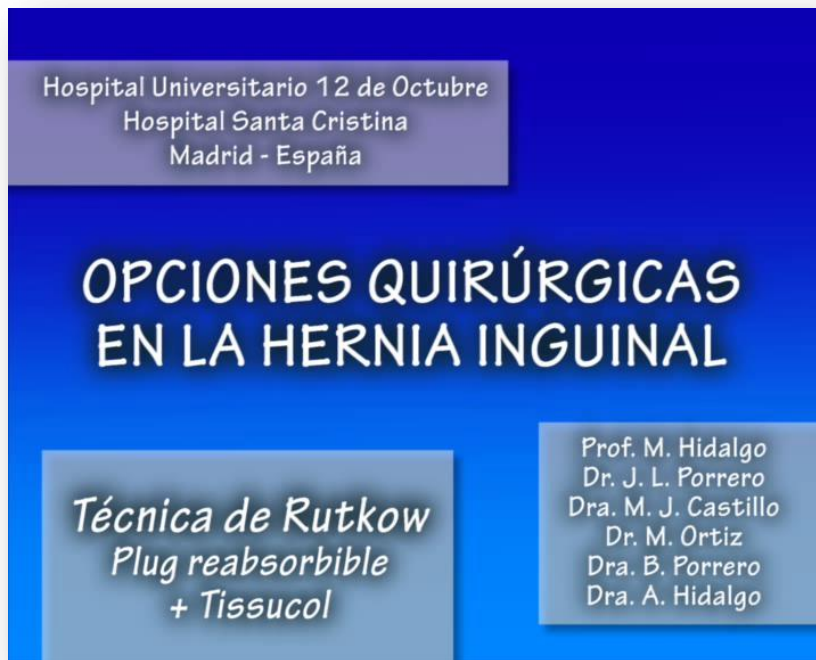
Dr. M. Hidalgo y col.



TÉCNICA DE RUTKOW

B: Con plug de polipropileno

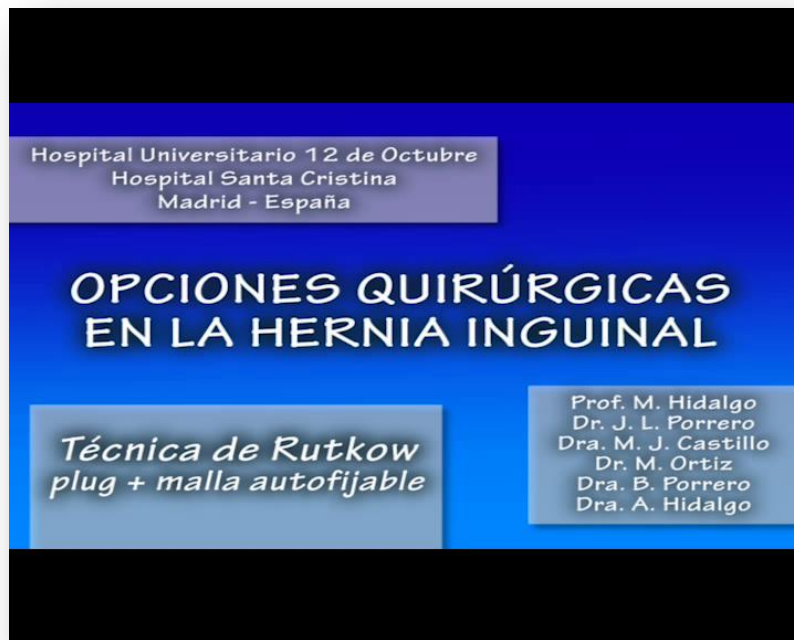
Dr. M. Hidalgo y col.



TÉCNICA DE RUTKOW

C: Con plug y malla autofijable

Dr. M. Hidalgo y col.



VIDEO COMPROBACIÓN *EX VIVO*

(capítulo VII 3)

Dr. M. Montesinos

